

Ulnakopfprothese bei Störungen des distalen Radioulnargelenkes

Indikationen:

- Revision bei unbefriedigenden Resultaten nach:
 - Darrach-Operation
 - Bowers-Operation
 - Sauve-Kapandji-Operation
- Primäre Arthrose
- Posttraumatische Arthrose nach:
 - Radiusfrakturen
 - Einrissen im ulnokrarpalen Bandkomplex
 - Ulna-Impaction-Syndrom
- Rheumatoide Arthritis
- Tumore

Kontraindikationen:

- Ausgeprägte Radiusdeformität
- Ungenügende Knochenstruktur
- Insuffiziente Weichteilverhältnisse

Präoperative Untersuchung

Es ist eine sorgfältige klinische Untersuchung erforderlich, um das Ausmaß der Ulna- und/oder Karpusinstabilität exakt festzustellen. Eine fixierte Deformität oder Dislokation muss erkannt werden, da diese bei der Operation korrigiert werden muss. Bei Vorliegen einer dorsalen oder palmaren Subluxation der Ulna aufgrund einer Radiusfehlstellung oder Radiusdeformität muss diese mit einer entsprechenden Radiuskorrekturosteotomie korrigiert werden.

Vor der Operation sind normale 90/90-Röntgenaufnahmen von beiden Unterarmen und Handgelenken anzufertigen. Anhand der geeigneten Röntgenschablone (unter Berücksichtigung eines Vergrößerungsfaktors von 1 : 1,1) sollten dann das optimale Resektionsniveau sowie die vermutlich benötigten Kopf- und Schaftgrößen ermittelt werden. Der direkte Vergleich mit dem gegenseitigen, gesunden Handgelenk ist bei der Ermittlung des exakten Resektionsniveaus hilfreich.

Ulnar Head Prosthesis for Disorders of the Distal Radio-Ulnar Joint

Indications:

- Salvage of:
 - Darrach
 - Bowers
 - Sauve-Kapandji
- Primary osteoarthritis
- Post-traumatic osteoarthritis:
 - Radial fractures
 - TFCC tears
 - Ulnar impingement
- Rheumatoid Arthritis
- Tumors

Contraindications:

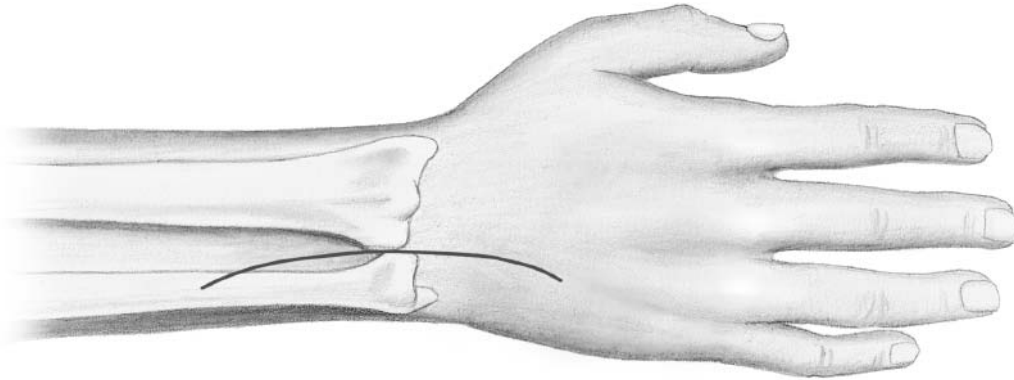
- Excess radial deformity
- Inadequate bone stock
- Inadequate soft tissues

Pre-operative assessment

Careful clinical examination is required in order to assess acutely the extent of instability of the ulna and/or the carpus. Similarly it is important to recognize any fixed deformity or dislocation, as this will need to be corrected at the time of surgery. If dorsal or volar dislocation of the ulnar head is due to an underlying radial deformity, this should be corrected by means of an appropriate radial osteotomy before proceeding to ulnar head replacement.

Standard 90/90 degree x-rays of both forearms and wrists have to be obtained preoperatively. The appropriate x-ray template, (allow for magnification factor, normally 1 : 1.1), should then be used to assess optimum resection level and likely size of head and stem required. Comparison with the opposite normal wrist is the most helpful way to determine the appropriate resection level.

Abb. 1/Fig. 1



Aufbau

Zur Operation wird der Arm auf einem Operationstisch in voller Pronation und in Blutleere gelagert. Intraoperative Röntgenkontrolle unter Verwendung eines Bildwändlers ist empfehlenswert.

Inzision (Abb. 1)

Es wird mittig über dem distalen Radio-ulnargelenk eine 6–8 cm lange, gerade, dorsale Längsinzision angelegt.

Im Falle eines Revisionseingriffes sollte bei der Inzision auf vorhandene Narben Rücksicht genommen und die Inzision proximal verlängert werden, damit der Ulnaschaft richtig freigelegt werden kann.

Der Ramus dorsalis des Nervus ulnaris wird aufgesucht und zusammen mit dem ulnaren Hautlappen retrahiert. Vorsicht ist geboten, weil der transversale Ast dieses Nervs möglicherweise auf Höhe des ulnokrarpalen Gelenkes zur radialen Seite des Handgelenkes hin verläuft. Anschließend wird das fünfte Strecksehnenfach eröffnet und die Extensordigiti-minimi-Sehne mobilisiert und radial retrahiert.

Set-up

The operation is carried out with the arm extended on an operating side table in full pronation and under tourniquet control. X-ray control, using a fluoescan is highly desirable.

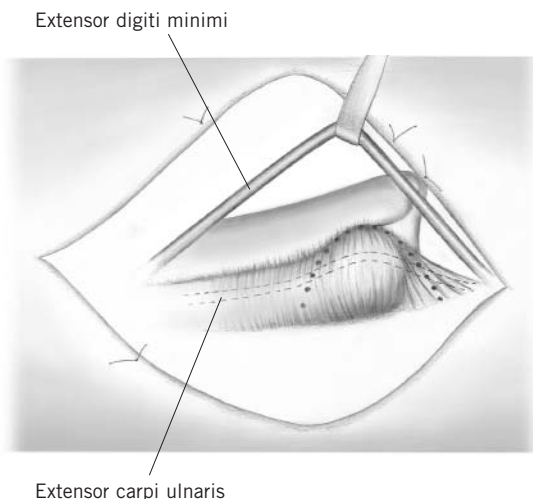
Incision (Fig. 1)

A 6–8 cm dorsal incision is made, centred over the distal radio-ulnar joint (DRUJ).

In the case of a revision procedure, the incision should take account of previous scars and also extend proximally to allow adequate exposure of the ulna shaft.

The dorsal sensory branch of the ulnar nerve is found and retracted together with the volar skin flap. Be aware of the possibility of a transverse branch of this nerve passing towards the radial side of the wrist at the level of the ulno-carpal joint. The 5th extensor compartment is opened longitudinally and the Extensor Digiti Minimi (EDM) tendon is mobilized and retracted radially.

Abb. 2/ Fig. 2



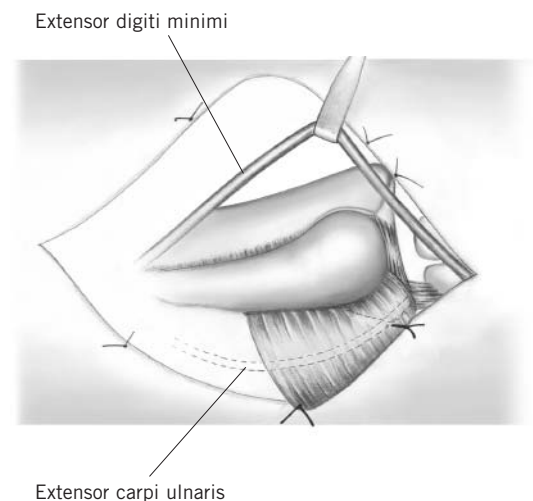
Hebung des Weichteillappens (Abb. 2)

Es wird nun ein Kapsel-Retinakulum-Weichteillappen markiert wie in Abb. 2 gezeigt. Die Basis des Lappens liegt über dem Os pisiforme, die Spitze im Mittelpunkt des distalen Radioulnargelenkes. Danach kann mit der Hebung des Lappens begonnen werden, indem zunächst am Rand der Incisura ulnaris die dorsale Kapsel eingeschnitten wird. Der Lappen wird dann distal vom dorsalen Anteil des ulnarkarpalen Bandkomplexes scharf abpräpariert und proximal über dem distalen Ulnaschaft abgehoben.

Raising the flap (Figure 2)

A capsulo-retinacular flap is marked out as shown in Fig. 2. The base of the flap is centred on the pisiform bone with its apex at the mid-point of the DRUJ. Start raising the flap by incising through the capsule where it attaches to the rim of the sigmoid fossa. The flap is then carefully raised by sharp dissection off the dorsal part of the TFCC distally and off the neck of the ulna proximally.

Abb. 3/ Fig. 3



Der Weichteillappen wird nun zurückgehalten und mit Haltenähten befestigt, so dass sowohl das distale Radioulnargelenk als auch das ulnarkarpale Gelenk offen liegen. Zu beachten ist, dass das sechste Strecksehnenfach (Extensor-carpi-ulnaris-Sehne) nicht eröffnet werden sollte, da dieses einen wesentlichen Anteil der Lappenbasis bildet (Abb. 3).

Sollte der Boden des sechsten Strecksehnenfaches in Folge degenerativer Prozesse oder vorangegangener Operationen eröffnet sein, muss die Kontinuität des Strecksehnenfaches durch feine Einzelknopfnähte wiederhergestellt werden, so dass die Extensor-carpi-ulnaris-Sehne nicht mehr sichtbar in der Lappenbasis verläuft.

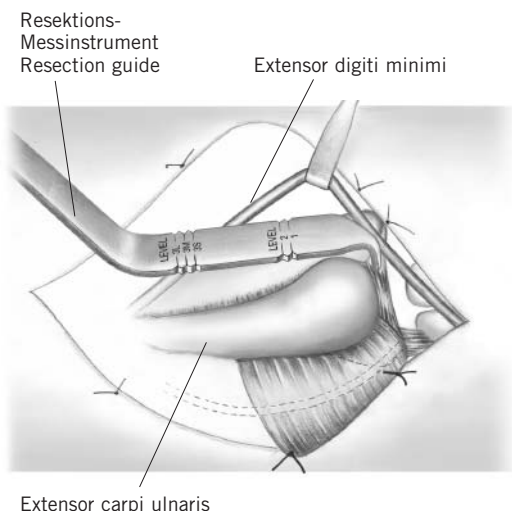
Bei Revisionseingriffen werden die Weichteile zwischen der Ulna proximal und dem distalen Lappenende in Längsrichtung eröffnet und als ein Narbenweichteilblock nach ulnar abpräpariert, um das distale Ulnaende freizulegen.

Stay sutures are used to retract the flap, allowing exposure of both the DRUJ and ulno-carpal joints. Note that the 6th extensor compartment (Extensor Carpi Ulnaris – ECU) should not be opened as this forms an integral part of the base of the flap (Fig. 3).

If the floor of the 6th compartment is deficient (degenerative process or previous surgery), this should be repaired using fine interrupted mattress sutures so that the ECU tendon is no longer visible but is contained within the base of the flap.

For revision procedures the soft tissues between the ulna proximally and the near edge of the flap distally, are incised longitudinally and reflected as one layer to expose the ulnar stump.

Abb. 4/Fig. 4



Resektion des Ulnakopfes (Abb. 4)

Die distale Ulna wird durch Einbringen von Hohmann-Retraktoren dargestellt. Das Resektionsniveau wird mit Hilfe des Resektionsmessinstrumentes (26-265-05) gekennzeichnet.

So wird sichergestellt, dass der Prothesenkopf optimal ca. 2 mm proximal unterhalb des ulnokruralen Bandkomplexes zum Liegen kommt. Die Spitze des Resektionsmessinstrumentes wird dazu an der ulnaren Kante des distalen Radiusendes angelegt (Abb. 4).

Niveau 1 ist das erste Resektionsniveau bei Primär-Operationen und wird für die Standard-Prothese mit mittlerer Kopfgröße verwendet.

Niveau 2 kommt dann in Betracht, wenn zu wenig Knochenstruktur vorhanden ist, um die Prothese hinreichend distal zu platzieren (z.B. nach Bowers-Operation). In diesem Fall muss der Standard+-Schaft verwendet werden, um eine optimale Länge der Prothese zu garantieren (d.h. 2 mm Ulnar-minus in Relation zur Radiusgelenkfläche). Aufgrund des Längenunterschiedes der drei verschiedenen Kopfgrößen (+/- 2 mm) und des Längenunterschiedes zwischen Standard und Standard+-Schaft (2 mm) können alle notwendigen Kombinationsmöglichkeiten mit den Rekonstruktionsniveaus 1 und 2 durchgeführt werden, siehe Tabelle 1.

Niveau 3 wird nur im Zusammenhang mit dem Revisionschaft bei extrem kurzer Ulna verwendet (z.B. nach vorausgegangener Darrach-Operation). Das optimale Resektionsniveau richtet sich hier nach der verwendeten Kopfgröße.

S: small/klein
M: medium/mittel
L: large/groß

Der Ulnakopf wird dann mit der Haltezange gefasst und so nach distal und außen gedreht, dass die Weichteilansätze vorsichtig teils scharf, teils stumpf subperiostal abpräpariert werden können. Auf diese Weise bleibt die Spitze des ulnokruralen Bandkomplexes mit der Unterseite des Weichteilansatzes verbunden. Im Falle eines pseudoarthrotischen Processus-styloideus-ulnae-Fragmentes wird dieser entfernt und ein etwaiger Defekt sorgfältig durch Naht verschlossen.

Ulnar head resection (Figure 4)

The neck of the ulna is exposed using Hohmann retractors. The resection level is marked using the resection guide (26-265-05). This ensures that the head of the prosthesis will lay in the optimum position, 2 mm proximal to the TFCC. The tip of the resection guide is carefully inserted over the distal end of the radius at its extreme ulnar border (Fig. 4).

Level 1 resection is used for the standard prosthesis and is the preferred resection level.

Level 2 may be used when there is insufficient bone stock to allow for seating the prosthesis more distally (e.g. after Bowers' procedure). The standard+ stem should be used at this level in order to ensure optimum length of the prosthesis (at 2 mm ulnar minus).

Because of the length discrepancy between the three head sizes (+2mm/-2mm) and the length discrepancy of the standard and standard+ stem (2 mm) all combinations can be performed with resection level 1 and 2, as shown in table 1.

Level 3 is used only with the revision stem, in case of extreme ulnar shortening (e.g. after previous surgery such as Darrach's procedure). Resection should be carried out at the appropriate level, depending on the size of head selected.

s: small
m: medium
l: large

The ulnar head is then grasped with the holding forceps and is rotated externally and distally so that the soft tissue attachments can be carefully peeled away using a combination of blunt and sharp dissection. In this way the attachment of the apex of the TFCC to the underside of the flap will be preserved. If there is an ununited ulnar styloid fragment, this may need to be removed separately and any resulting deficiency carefully repaired.

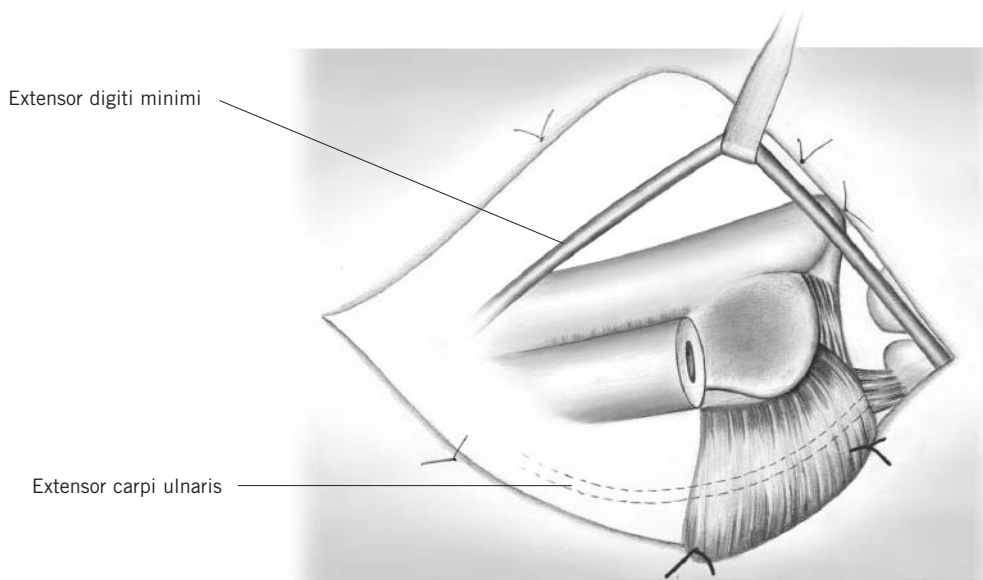
Kopf \ Schaft	klein	mittel	groß
Standard	26-220-01	26-220-03	26-220-05
Standard+	Niveau 1	Niveau 2	

Tabelle 1: Darstellung der möglichen Kombinationsmöglichkeiten bei unterschiedlichen Resektionsniveaus

Head \ Stem	small	medium	large
Standard	26-220-01	26-220-03	26-220-05
Standard+	Level 1	Level 2	

Table 1: Possibilities of combinations at the different resection levels

Abb. 5/ Fig. 5



Rekonstruktion des ulnokarpalen Bandkomplexes (Abb. 5)

Nach erfolgter Resektion des Ulnakopfes wird der ulnokarpale Bandkomplex sorgfältig von proximal und distal untersucht. Alle Einrisse oder sonstigen Defekte werden unter Verwendung eines nicht resorbierbaren Nahtmaterials der Stärke 4/0 genäht. Falls notwendig, werden zur Verstärkung oder Wiederherstellung des ulnokarpalen Bandkomplexes lokale Weichteile eingeschlagen und verwendet.

Beurteilung der Gelenke

Das lunotriquetrale Gelenk ist zu überprüfen und ggf. zu stabilisieren. Danach wird die Incisura ulnaris überprüft und von Narbengewebe oder Osteophyten, die den Sitz des Prothesenkopfes beeinträchtigen könnten, befreit. Manchmal kann es erforderlich sein, die Incisura ulnaris mit einer Knochenfräse zu vertiefen, um die Stabilität zu verbessern.

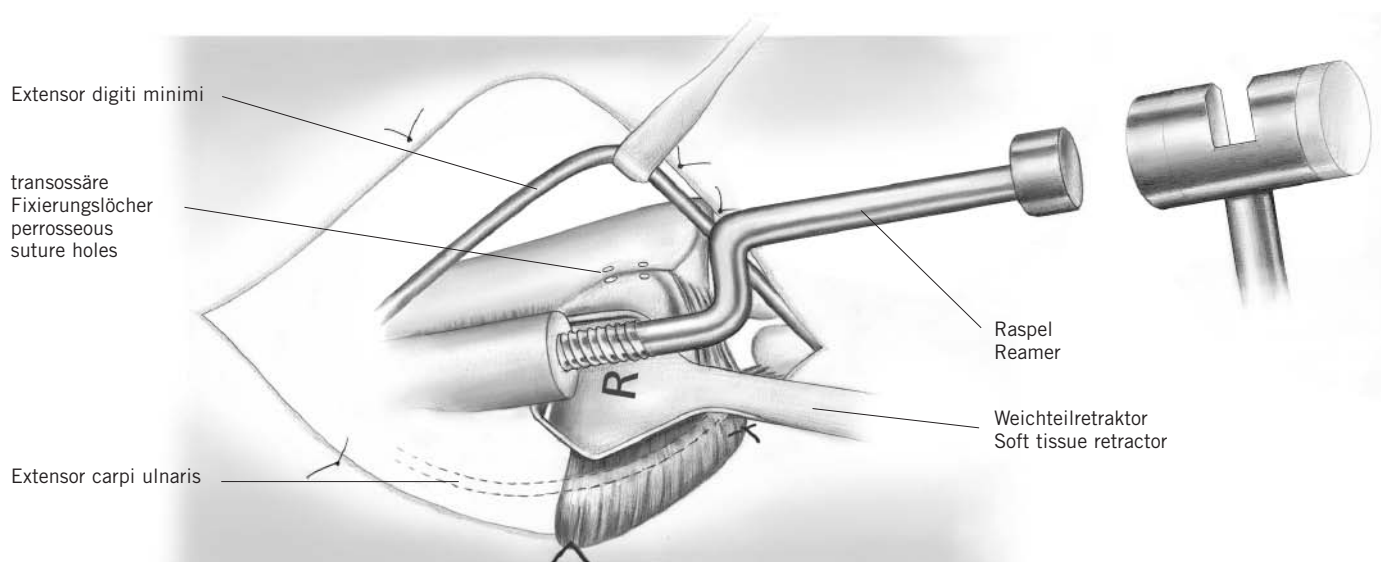
Reconstruction of triangular fibrocartilage (Figure 5)

Following resection of the ulnar head, the triangular fibrocartilage (TFC) is carefully inspected and palpated on both its proximal and distal surfaces. Any tears or deficiencies are repaired using fine 4/0 non-absorbable sutures. Where necessary, local soft tissue flaps may be used to reinforce the repair of the triangular fibrocartilage.

Assessment of joints

The triquetro-lunate joint is checked and stabilised as necessary. The sigmoid fossa is then examined and cleared of any scar tissue or osteophytes which may interfere with seating of the head of the prosthesis. If necessary the sigmoid fossa may be deepened with a power reamer in order to improve seating at the head of the prosthesis and/or to enhance stability.

Abb. 6/ Fig. 6



Aufraspeln der Ulna (Abb. 6)

Setzen Sie, je nach Seite, den mit „rechts“ oder „links“ gekennzeichneten Weichteilretractor (26-265-20, 26-265-22) unter das distale Ulnaende und öffnen Sie die Knochenmarkhöhle mit Hilfe des spitzen Pfriems (22-130-14). Danach wird die kleine Standard-Raspel bis zum Anschlag eingeschlagen. Sie sollte nun fest sitzen. Ist dies nicht der Fall, sollte die nächste Raspelgröße (mittel oder groß) verwendet werden. Die Ausfräsung im Kopf des Hammers (23-264-19) dient dazu, die Raspel wieder herauszuschlagen, nachdem diese in voller Länge eingebracht wurde.

Im Falle eines Revisionseingriffs sind bei gleicher Vorgehensweise ausschließlich die speziellen Revisionsraspeln zu verwenden.

An diesem Punkt sollten am dorsalen Rand der Incisura ulnaris mindestens zwei Bohrlöcher angelegt werden, die später der transossären Refixierung des Weichteillappens dienen.

Reaming of ulna (Figure 6)

Place the appropriate sided (right/left) soft tissue retractor (26-265-20, 26-265-22) under the distal end of the ulna and open the medullary cavity using the sharp awl (22-130-14).

The standard small reamer is hammered into its maximum depth, at which stage it should be a tight fit; if not, progress up to the medium or large reamer as appropriate. The slot of the hammer (23-264-19) is used to remove the reamer, which should always have been inserted to its full depth.

In the case of a revision procedure, use only the special revision reamers in similar fashion.

At this stage at least two small drill holes should be made in the dorsal rim of the sigmoid notch, to facilitate insertion of perosseous sutures during later flap repair.

Reposition der Probeprotthese und Beurteilung

Setzen Sie den geeigneten Probeschafte und -kopf ein. Prüfen Sie, ob der Schaft gut sitzt und der Kopf sich in korrekter Position (etwa 2 mm unterhalb des ulnokarpalen Bandkomplexes) befindet. Diese Überprüfung sollte radiologisch unter Verwendung des Bildwandlers bei maximaler Pronation des Handgelenkes verifiziert werden.

Führen Sie dann den Weichteillappen radial über den Ulnakopf, um zu prüfen, ob er zum einen wieder gut am Radius befestigt werden kann und zum anderen für genügend Stabilität sorgt.

Erscheint der Lappen zu straff, sollte der kleine Kopf ausprobiert werden. Bei Verwendung des kleinen Kopfes muss der Standard-Schaft gegen einen Standard+-Schaft ausgetauscht werden, damit die Länge der Prothese wieder stimmt. Erscheint der Lappen hingegen zu locker, sollte der große Kopf verwendet werden. In diesem Fall muss dann die Ulna auf Niveau 2 verkürzt werden, damit eine optimale Prothesenlänge garantiert ist (2 mm Ulnar-minus).

Nun ist die Unterarmrotation zu überprüfen. Findet sich eine Limitierung, muss die Ursache analysiert und beseitigt werden (z.B. Blockierung durch Osteophyten, kontrakte Membrana interossea, etc.).

Die Probeprotthese wird nun, ggf. unter Zuhilfenahme des Explantationsmeißels (26-265-35, 26-265-37) entfernt und die Wunde und der Knochenmarkkanal gut gespült.

Einbringen der endgültigen Prothese

Nach Auswahl der geeigneten Schaft- (Standard, Standard+ oder Revision) und Kopfgröße (klein, mittel oder groß) wird nun der Schaft mit Hilfe des konischen Einschlaginstrumentariums (26-265-30) vorsichtig eingebracht. Das konische Ende des Prothesenhalses sollte sauber und trocken sein, bevor der Keramikkopf durch einen leichten Schlag angebracht wird.

An diesem Punkt der Operation ist dann anhand von Röntgenaufnahmen sicherzustellen, dass die Prothese optimal sitzt.

Warnung:

Beim Einschlagen der Prothese sollte niemals übermäßige Kraft angewendet werden. Wenn der Schaft beim Einschlagen zu klemmen scheint, sollte er noch einmal entfernt und der Markraum der Ulna weiter aufgeraspelt werden.

Entfernen der Prothese

Falls die Prothese in Sonderfällen noch einmal herausgenommen werden muss, kann dazu der im Operationsset vorhandene Schaftextraktor (26-265-07) verwendet werden.

Trial reduction and assessment

Insert the appropriate trial stem and head. Check that the stem fits snugly and that the head lies at the appropriate level (approx. 2 mm) below the TFCC. This should be checked fluoroscopically with the wrist in full pronation.

Advance the flap radially over the ulnar head to check that this can be re-attached to the radius and provide adequate stability.

If the flap is too tight, a smaller head should be tried. If this is selected, then the standard stem should be changed to a standard+ stem in order to ensure optimum length of the prosthesis.

If the flap is too loose, a larger head may be selected. In this case, the ulna must be shortened back to level 2 in order to ensure optimum length of the prosthesis (2 mm ulnar minus).

Range of forearm rotation is assessed at this stage, and if it remains limited, the cause should be sought and dealt with as appropriate (e.g. osteophyte block; contracture of interosseous membrane, etc.).

The trial prosthesis is removed, using the explantation chisels (26-265-35, 26-265-37) and the wound and medullary canal are irrigated.

Inserting the definitive prosthesis

The appropriate stem (standard, standard+ or revision) and head (small, medium or large) are selected. The stem is carefully hammered into position using the conical impactor (26-265-30). The conical end of the stem should be clean and dry before the ceramic head is impacted.

At this stage, intra-operative x-rays are used to confirm that the prosthesis is in optimum position.

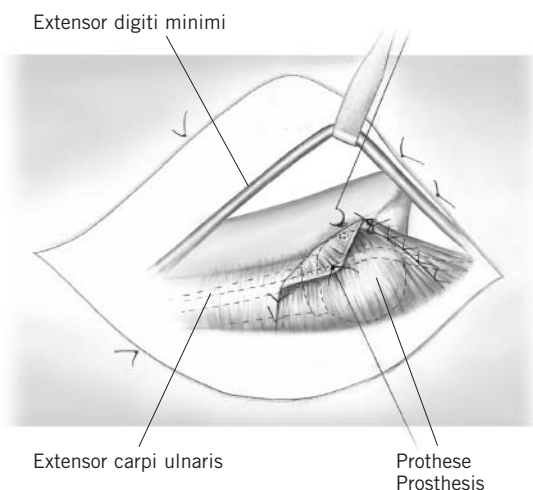
Warning:

Excessive force should never be used during insertion of the definitive prosthesis. If the stem appears to "lock" during insertion, it should be removed and further reaming carried out.

Removal of prosthesis

If for any reason it is necessary to remove the prosthesis, this can be done using the stem extractor (26-265-07) provided in the set.

Abb. 7/Fig. 7



Verschluss des Weichteillappens (Abb. 7)

Der dorsale Rand des ulnokarpalen Bandkomplexes wird nun durch ein oder zwei feine, nicht resorbierbare Einzelknopfnähte an der Unterseite des Weichteillappens befestigt. Der Lappen wird dann vorsichtig nach radial gezogen, bis er straff genug sitzt, um für gute Stabilität zu sorgen, ohne aber die Rotation einzuschränken. Die Reposition wird vereinfacht, wenn der Assistent durch Hochschieben des Os pisiforme den Karpus proniert und durch dorsalen Druck auf die Ulna dieselbe reponiert.

Der Lappen sollte nun unter entsprechender Spannung und unter Verwendung einer transossären Naht am dorsalen Rand der Incisura ulnaris befestigt werden (empfohlen wird dabei nicht resorbierbares Nahtmaterial der Stärke 0). Der verbliebene Rest des Lappens wird ggf. zweilagig überlappend vernäht. Die Kleinfingerstrecksehne (Extensor-digiti-minimi-Sehne) verbleibt subkutan, und eine Rekonstruktion des fünften Strecksehnen-faches findet nicht statt.

Der proximale Anteil des Weichteillappens wird über dem Ulnarschaft, der distale Anteil über dem ulnokarpalen Handgelenk vernäht. Nun erfolgt eine abschließende Überprüfung, um sicherzustellen, dass volle Rotation gegeben ist und weder radioulnar noch ulnokarpal Krepitationen oder eine Instabilität auftreten.

Wundverschluss

Nach Einlage von Saugdrainagen wird die Wunde in geeigneter Weise verschlossen und ein fester, gepolsterter und elastischer Wundverband angelegt.

Zum Schutz der rekonstruierten Weichteile wird das Handgelenk abschließend durch Anlegen einer ulnarumgreifenden Unterarm-Gipsschiene fixiert.

Postoperative Maßnahmen

Der Verband wird normalerweise belassen, bis das Nahtmaterial nach 12–14 Tagen entfernt wird. Gegebenenfalls kann jedoch nach 48 Stunden ein dünnerer Verband angelegt und die Lagerungsschiene entsprechend angepasst sowie mit krankengymnastischer Übungstherapie begonnen werden. Bei Patienten, bei denen die Gefahr der Einsteifung besteht, sollte frühzeitig mit ersten aktiven und passiven Übungen begonnen werden. Ist jedoch eher Instabilität das Problem, sollte möglichst bald eine weit ulnarumgreifende, anmodellierbare Unterarmschiene angelegt werden, um die rekonstruierten Weichteile zu schützen und die Unterarmrotation zu limitieren.

Eine komplette, klinische und radiologische Nachuntersuchung mit Bewertung findet nach 5–6 Wochen statt. Zu diesem Zeitpunkt sollten die Schienen entfernt werden und eine aktive, mobilisierende und kräftigende Übungsbehandlung begonnen werden. Gegebenenfalls kann (speziell im Fall von Schwerarbeitern) in der Folge noch eine elastische ulnokarpale Handgelenksmanschette getragen werden.

Flap Closure (Fig. 7)

The dorsal aspect of the TFCC is reattached to the underside of the flap using one or two fine non-absorbable mattress sutures. The flap is then carefully advanced until it is tight enough to provide complete stability whilst still allowing full range of rotation. Reduction is facilitated if the assistant pronates the carpus (pushes up on the pisiform) and reduces the ulna (pushes down on the ulnar shaft).

The flap should be reattached, under the appropriate tension, to the dorsal rim of the sigmoid notch, using a perosseous suture technique (size 0 non-absorbable suture material is recommended). The remainder of the flap is sutured using an overlap (2 layers) repair where appropriate. The EDM tendon should be left free and no attempt is made to reconstruct the 5th extensor compartment.

The proximal extension of the flap along the ulnar neck is sutured as is the distal extension overlying the ulno-carpal joint.

At this stage a final assessment is made to check that there is a full range of rotation with no abnormal crepitus or instability in either the radio-ulnar or ulno-carpal joint.

Closure

Suction drains are inserted. The wound is closed in an appropriate fashion and a firm wool and crepe bandage applied.

A 6-inch plaster slab is then moulded around the ulnar side of the wrist in order to protect the soft tissue repair.

Post operative management

Dressings are normally left intact until the sutures are removed at 12–14 days.

However, where necessary, the dressings may be reduced and the appropriate splints and hand therapy commenced after 48 hours.

Where stiffness is likely, early active and passive exercises should be commenced, alternatively, if instability is more likely to be a problem, a "sugar tong" type splint is fitted as soon as possible in order to control forearm rotation and protect the repair.

Full clinical and radiological assessment is carried out after 5–6 weeks. At this stage splintage should be discarded and active mobilising and strengthening exercises encouraged. Where appropriate an elastic ulnar carpal support may be used as protection particularly for heavy workers.